

EFEK HEPATOPROTEKTOR EKSTRAK JINTAN HITAM (*Nigella sativa*) TERHADAP KERUSAKAN HEPAR TIKUS PUTIH (*Rattus norvegicus*) JANTAN GALUR *Sparague Dawley* YANG DIINDUKSI ETANOL

Rizky Rafiqoh Afdin¹, Fairuz Quzwain²

^{1,2}Fakultas Kedokteran dan Ilmu Kesehatan Universitas Jambi

Email: fairuzquzwain@gmail.com

ABSTRACT

Background: Among the various medicinal plants, black cumin (*Nigella sativa*) appears as an herb with a historical and religious background due to a lot of research. One of the most important effects on *Nigella sativa* is the hepatoprotective that has been shed in various studies. Thymoquinone which is the content of *Nigella sativa* has the ability to inhibit lipid peroxidation. Thymoquinone can reduce oxidative stress and increase antioxidants in the body. The objectives of this study were to overcome the effects hepatoprotector of black cumin extract (*Nigella sativa*) on the damage of hepatic of male white rat (*Rattus norvegicus*) *sparague dawley* strain induced by ethanol.

Methodology: It is a kind of experimental laboratory research used that uses random controlled design method with the pattern of post test-only control group design. The subject of this research is 25 adult male white rats (*Rattus norvegicus*) *Sparague Dawley* strain aged 3-4 months, weight 150-300 grams, that are divided in to five groups. Group one (normal control) is given aquades dose 0,01 ml/grBB/day, group two (pathologic control) is given ethanol with dose 0,01 ml/grBB/day, group three is given 25% concentration of black cumin extract and 50% ethanol, group four is given 37,5% concentration of black cumin extract and 50% ethanol, and group five is given 50% concentration of black cumin extract and 50% ethanol. After 14th days, the treatment was stopped and the rats got dislocation cervical, and then laparotomy for made histopathology preparation. After getting observed, the data that is gotten is analyzed with Kruskal-Wallis test and then Mann-Whitney test.

Result: The result of Kruskal-Wallis test showed that there was an effect of black cumin extract (*Nigella sativa*) on the damage of hepatic of male white rat (*Rattus norvegicus*) *sparague dawley* strain induced by ethanol with $p = 0,001$ ($p < 0,05$). Mann Whitney test show there is a means difference between group I (normal control) with group II (pathologic control), group III (dose I), group IV (dose II) and group V (dose III).

Conclusion: There is a hepatoprotector effect of black cumin (*Nigella sativa*) extract to liver's damage of white rats (*Rattus norvegicus*) *sparague dawley* strain induced by ethanol.

Key words: Black cumin extract, ethanol, fatty degeneration of liver rats.

ABSTRAK

Latar Belakang: Di antara berbagai tanaman obat, jintan hitam (*Nigella sativa*) muncul sebagai ramuan dengan latar belakang sejarah dan agama karena banyak penelitian mengungkapkan potensi farmakologis dari tanaman tersebut. Salah satu efek yang paling penting pada *Nigella sativa* adalah hepatoprotektif yang telah dijelaskan dalam berbagai penelitian. Thymoquinone yang merupakan kandungan jintan hitam

memiliki kemampuan untuk menghambat peroksidasi lipid. Thymoquinone dapat mengurangi stress oksidatif dan meningkatkan pertahanan antioksidan dalam tubuh. Tujuan penelitian ini untuk meneliti efek hepatoprotektor jintan hitam (*Nigella sativa*) terhadap kerusakan hepar tikus putih (*Rattus norvegicus*) jantan galur *Sprague Dawley* yang diinduksi etanol.

Metode: Jenis penelitian ini adalah eksperimental laboratorik menggunakan metode rancangan acak terkontrol dengan pola *post test-only control group design*. Subjek penelitian adalah 25 ekor tikus putih (*Rattus norvegicus*) jantan galur *sparague dawley* berumur 3-4 bulan, berat badan 150-300 gram, yang dibagi menjadi 5 kelompok. Kelompok I (kontrol normal) diberi aquades dosis 0,01 ml/grBB/hari, kelompok II (kontrol patologis) diberi etanol 50% dosis 0,01 ml/grBB/hari, kelompok III diberi ekstrak jintan hitam konsentrasi 25% dan etanol 50%, kelompok IV diberi ekstrak jintan hitam konsentrasi 37,5% dan etanol 50%, serta kelompok V diberi ekstrak jintan hitam konsentrasi 50% dan etanol 50%. Setelah hari ke-14, perlakuan dihentikan, dilakukan dislokasi pada leher tikus kemudian dilakukan laparotomi untuk pengambilan hepar tikus untuk dibuat preparat histopatologis. Setelah diamati, data dianalisis dengan uji *Kruskal-Wallis* dan dilanjutkan dengan uji *Mann Whitney*.

Hasil: Hasil uji *Kruskal-Wallis* menunjukkan terdapat pengaruh ekstrak jintan hitam (*Nigella sativa*) terhadap kerusakan hepar tikus putih (*Rattus norvegicus*) jantan galur *sparague dawley* yang diinduksi etanol, dengan nilai $p = 0,001$ ($p < 0,05$). Uji *Mann Whitney* menunjukkan perbandingan yang bermakna didapatkan pada kelompok I (kontrol normal) dengan kelompok II (kontrol patologis), kelompok III (dosis I), kelompok IV (dosis II) dan kelompok V (dosis III).

Kesimpulan: Terdapat efek hepatoprotektor ekstrak jintan hitam (*Nigella sativa*) terhadap kerusakan hepar tikus putih (*Rattus norvegicus*) jantan galur *Sprague Dawley* yang diinduksi etanol.

Kata kunci: ekstrak jintan hitam, etanol, degenerasi lemak hepar tikus.

PENDAHULUAN

Penyakit hepar adalah pembunuh besar kelima di Inggris & Wales, setelah jantung, kanker, stroke dan penyakit pernafasan. Sebanyak 16.087 orang di Inggris meninggal karena penyakit hati pada tahun 2008, meningkat 4,5% sejak 2007. Pada tahun 2007 4.580 orang meninggal di Inggris dan Wales akibat penyakit hepar terkait alkohol. Terdapat peningkatan 41% jumlah kematian akibat penyakit hepar terkait alkohol antara tahun 1999 sampai 2005 dan dalam 30 tahun terakhir, angka kematian telah meningkat di atas 450% di Inggris.¹

Didalam tubuh, alkohol mengalami metabolisme di ginjal, paru-paru dan otot, tetapi umumnya di hati sekitar 1 gelas per jam, setara dengan 7 gram etanol per jam, di mana 1 gram etanol sama dengan 1 ml alkohol 100%.⁵ Timbulnya keadaan yang merugikan pada pengonsumsi alkohol diakibatkan oleh alkohol itu sendiri ataupun hasil metabolismenya.²

Konsumsi alkohol kronik menimbulkan beragam efek samping pada sistem saraf, sistem kardiovaskular, saluran cerna, otot rangka, sistem reproduksi, dan pada janin. Namun, dampak terbesar adalah

terjadinya tiga bentuk penyakit hepar yaitu steatosis hepatis, hepatitis alkoholik dan sirosis yang secara kolektif disebut penyakit hati alkoholik.³

Etanol adalah agen penginduksi ROS (*Reactive oxygen species*) didalam tubuh. Etanol dapat menyebabkan stress oksidatif dan hepar adalah organ utama yang dipengaruhi. Peroksidasi lemak, menipisnya glutation dan pembentukan radikal lemak akibat pemberian etanol dapat menginduksi kerusakan hepar.

Nigella sativa yang umumnya dikenal sebagai *black seed* adalah tanaman asli Eropa Selatan, Afrika Utara dan Asia Barat Daya dan dibudidayakan di banyak negara di dunia seperti wilayah Mediterania Timur, Eropa Selatan, India, Pakistan, Suriah, Turki, dan Arab Saudi.⁴

Thymoquinone yang terdapat dalam jintan hitam dapat mengurangi stress oksidatif dan meningkatkan pertahanan antioksidan dalam tubuh. Penurunan malondialdehyde dan biomarker stress oksidatif lain terjadi secara paralel dengan peningkatan total thiol dan level glutathione adalah hasil dari pengobatan menggunakan thymoquinone.⁵

Tujuan penelitian ini untuk mengetahui efek hepatoprotektor ekstrak jintan hitam (*Nigella sativa*) terhadap kerusakan hepar tikus

putih (*rattus norvegicus*) jantan galur Sprague Dawley yang diinduksi etanol dan mengetahui dosis ekstrak jintan hitam yang memberikan gambaran degenerasi lemak yang minimal.

METODE

Jenis penelitian ini merupakan penelitian eksperimental di laboratorium dengan memberikan perlakuan kepada subjek penelitian. Rancangan penelitian ini dengan menggunakan metode rancangan acak terkontrol dengan pola *post test control group design*.

Penelitian dilakukan di laboratorium Biomedik dan Anatomi Fakultas Kedokteran dan Ilmu Kesehatan Universitas Jambi. Pembuatan ekstrak di Materia Medica, Kota Batu, Jawa Timur. Penelitian ini dimulai dari 31 Agustus 2017 – 4 Oktober 2017.

Populasi yang digunakan dalam penelitian ini adalah 25 ekor tikus putih (*Rattus norvegicus*) jantan dewasa galur Sprague Dawley berumur 3-4 bulan yang masing-masing dibagi menjadi 5 kelompok, dan setiap kelompok berjumlah 5 ekor tikus putih.

Setiap kelompok diberikan perlakuan yang berbeda, kelompok I kontrol normal, dimana hanya diberikan aquadest. Kelompok II sebagai kontrol patologis, dimana diberikan etanol 50% 0,01 ml/grBB. Kelompok III diberikan

ekstrak jintan hitam dengan konsentrasi 25%, Kelompok IV diberikan ekstrak jintan hitam dengan konsentrasi 37,5%, dan kelompok V diberikan ekstrak jintan hitam dengan konsentrasi 50% dan ksetelah 2 jam kelompok 3, 4 dan 5 diberikan etanol 50% 0,01 ml/grBB diberikan secara per oral selama 14 hari.

Setelah 14 hari perlakuan dihentikan dan dilakukan determinasi pada tikus, kemudian dilakukan laparotomi untuk mendapatkan hepar tikus yang kemudian akan dibuat preparat.

Data yang diperoleh dari hasil pengamatan hepar secara histopatologis akan dianalisis dengan menggunakan metode uji non parametric *Kruskal Wallis* dan dilanjutkan dengan uji *Mann Whitney*.

Hasil

Percobaan mengenai efek hepatoprotektor ekstrak jintan hitam (*Nigella sativa*) terhadap kerusakan hepar tikus putih (*Rattus norvegicus*) jantan galur sparague dawley yang diinduksi etanol didapatkan hasil sebagai berikut:

Tabel 1 Kelompok 1

Tikus	Jumlah perlemakan hepar dalam lapangan pandang					Total	Skor
	1	2	3	4	5		
1	0	0	0	0	0	0	0
2	0	0	0	0	0	0	0
3	0	0	0	0	0	0	0
4	0	0	0	0	0	0	0
5	0	0	0	0	0	0	0
Kelompok Percobaan 1							

Tabel 2 Kelompok 2

Tikus	Jumlah perlemakan hepar dalam lapang pandang					Total	Skor
	1	2	3	4	5		
1	0	0	0	0	0	0	0
2	1	1	1	1	1	5	1
3	1	1	1	1	1	5	1
4	1	1	1	1	1	5	1
5	1	1	1	1	1	5	1
Kelompok Percobaan 2							

Tabel 3 Kelompok 3

Tikus	Jumlah perlemakan hepar dalam lapang pandang					Total	Skor
	1	2	3	4	5		
1	0	0	0	1	1	2	1
2	0	1	0	1	0	2	1
3	0	1	1	1	0	3	1
4	1	1	1	1	1	5	1
5	1	1	1	1	1	5	1
Kelompok Percobaan 3							

Tabel 4 Kelompok 4

Tikus	Jumlah perlemakan hepar dalam lapang pandang					Total	Skor
	1	2	3	4	5		
1	0	0	1	0	0	1	1
2	1	1	0	0	1	3	1
3	0	0	0	1	1	2	1
4	1	0	0	0	1	2	1
5	1	1	1	1	1	5	1
Kelompok Percobaan 4							

Tabel 5 Kelompok 5

Tikus	Jumlah perlemakan hepar dalam lapang pandang					Total	Skor
	1	2	3	4	5		
1	0	1	0	1	0	2	1
2	1	0	0	1	0	2	1
3	1	0	1	1	1	4	1
4	0	0	1	0	0	1	1
5	0	0	0	1	0	1	1
Kelompok Percobaan							

Keterangan:

Kelompok 1: diberikan aquadest 0,01 ml/grBB.

Kelompok 2: diberikan larutan etanol 50% 0,01 ml/grBB.

Kelompok 3: diberikan ekstrak jintan hitam konsentrasi 25% dan larutan etanol 50% 0,01 ml/grBB

Kelompok 4: diberikan ekstrak jintan hitam konsentrasi 37,5% dan larutan etanol 50% 0,01 ml/grBB

Kelompok 5: diberikan ekstrak jintan hitam konsentrasi 50% dan larutan etanol 50% 0,01 ml/grBB

Skor degenerasi lemak:

0= tidak ada hepatosit yang mengalami degenerasi lemak

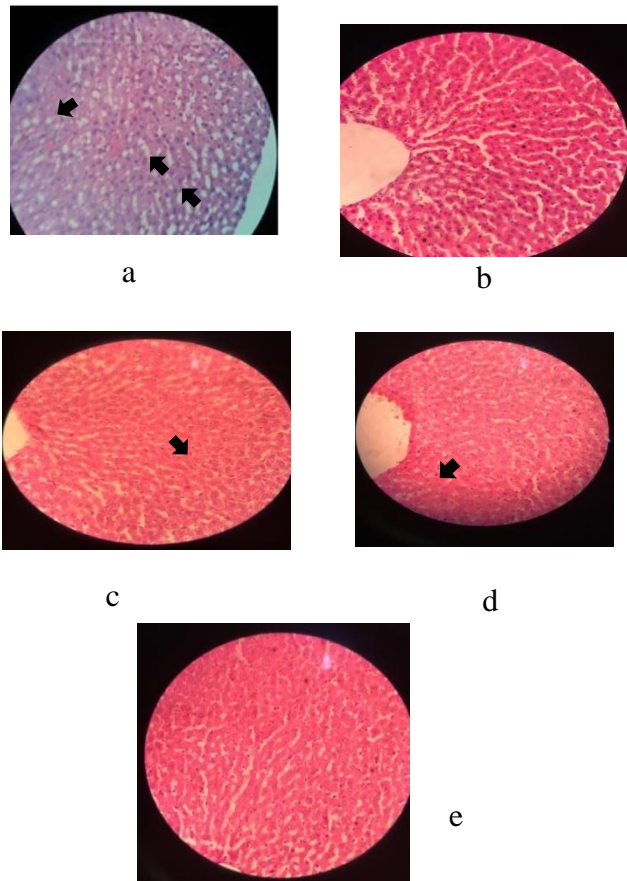
1= < 10% hepatosit yang mengalami degenerasi lemak

2= 10%-33% hepatosit yang mengalami degenerasi lemak

3= 34%-66% hepatosit yang mengalami degenerasi lemak

4= >66%-100% hepatosit yang mengalami degenerasi lemak

Dikatakan degenerasi lemak ringan apabila skor yang didapat 1-2, sedang skor 3, dan berat skor 4.⁶



Gambar 1 Histopatologi kelompok perlakuan dengan pembesaran 40 X 10. K1 (a), K2 (b), K3(c), K4 (d), K5(e).

Keterangan: Tanda panah (degenerasi lemak/steatosis mikrovesikel).

Analisis data pada penelitian ini yaitu menggunakan uji non parametrik *Kruskal-Wallis*, dikarenakan syarat untuk uji *oneway-ANOVA* tidak terpenuhi yaitu data tidak terdistribusi normal dan data tidak homogen dengan nilai $p < 0,05$. Hasil uji *Kruskal Wallis* didapatkan nilai $p = 0,001$.

Analisis kemudian dilanjutkan dengan uji *Mann Whitney* diperoleh data perbandingan sel hepatosit yang mengalami degenerasi lemak antar kelompok perlakuan.

Tabel 6 Hasil uji Mann Whitney

Kelompok	Nilai P
Kelompok 1 & 2	P = 0,014
Kelompok 1 & 3	P = 0,003
Kelompok 1 & 4	P = 0,003
Kelompok 1 & 5	P = 0,003
Kelompok 2 & 3	P = 0,317
Kelompok 2 & 4	P = 0,317
Kelompok 2 & 5	P = 0,317
Kelompok 3 & 4	P = 1
Kelompok 3 & 5	P = 1
Kelompok 4 & 5	P = 1

Pembahasan

Kelompok I (kontrol normal) yang hanya diberikan aquades dengan dosis 0,01 ml/grBB menunjukkan degenerasi lemak yang negatif. Gambaran degenerasi lemak yang terjadi pada kelompok II (kontrol patologis) terlihat cukup banyak dijumpai daripada 4 kelompok lainnya, karena hanya diberi etanol yang dapat merusak hepar, sedangkan kelompok I (kontrol normal) hanya diberi aquades, serta kelompok III, IV dan V diberikan

ekstrak jintan hitam sebagai hepatoprotektor.

Kelompok perlakuan III, dengan konsentrasi dosis ekstrak jintan hitam 25% sudah mulai menunjukkan perbaikan gambaran histopatologis hepar bila dibandingkan dengan kelompok II berdasarkan gambaran degenerasi lemak yang lebih sedikit dijumpai dari kelompok II. Kelompok IV yang diberikan

ekstrak jintan hitam dengan konsentrasi dosis 37,5% juga memperlihatkan perbaikan dibandingkan kelompok III,

pada kelompok V dengan konsentrasi dosis 50% memperlihatkan perbaikan dengan gambaran degenerasi lemak yang paling sedikit dijumpai dibanding 3 kelompok lainnya.

Etanol yang diberikan pada kelompok II menyebabkan pembentukan radikal bebas, serta meningkatkan peroksidasi membran lipid pada hepar yang menyebabkan perlemakan pada hepar. Akumulasi butir lemak trigliserida di dalam hepatosit dikenal sebagai steatosis. Butir butir kecil yang tidak mendesak nukleus disebut steatosis mikrovessel yang salah satunya dapat disebabkan oleh asupan alkohol dalam jumlah sedang.³ Satu butir besar yang mendesak nukleus, yang dikenal dengan steatosis makrovessel, dapat dijumpai di seluruh hepatosit penderita diabetes mellitus, obesitas dan juga dijumpai pada sebagian besar hepatosit pengidap hepatitis C serta pada asupan alkohol kronik.³

Pada penelitian yang dilakukan Chen, melakukan penelitian efek protektif *quercetin* terhadap kerusakan hepar tikus yang diinduksi etanol. Dalam penelitian tersebut, tikus wistar jantan diberikan etanol 50% selama 10 hari dengan dosis 5 gr/kgBB p.o, pemberian etanol tersebut menyebabkan sel hepar tikus mengalami nekrosis sel, fibrosis, dan infiltrasi sel inflamasi pada hepar

tikus.⁷ Penelitian yang dilakukan oleh Larasati dkk juga memberikan etanol pada tikus dengan konsentrasi 50%, hasilnya yaitu berupa terbentuknya degenerasi lemak yang bermakna daripada semua kelompok uji.⁸

Thymoquinone yang merupakan kandungan jintan hitam menghambat aktivitas hepatic isozim CYP1A1/A2 yang terlibat dalam biotransformasi dari xenobiotic yang banyak menjadi genotoksik. Sifat-sifat antioksidan thymoquinone juga bertanggung jawab terhadap kerusakan hepar yang disebabkan oleh parasit. Sifat antioksidan thymoquinone dapat mengurangi dampak dari ROS yang diproduksi. Thymoquinone meningkatkan aktivitas katalase dan sebagai protektor terhadap jaringan hepar dari trauma.⁹

Penelitian lain yang dilakukan oleh Ghina mengenai pengaruh jintan hitam terhadap aktivitas enzim ALT tikus putih jantan yang diinduksi etanol 50%, jintan dengan dosis 450 mg/kgBB/hari p.o 2 jam sebelum induksi etanol memberikan pengaruh dalam mengurangi peningkatan jumlah aktivitas enzim ALT tikus yang diinduksi etanol selama 10 hari.¹⁰

Pada penelitian ini dapat disimpulkan bahwa Ekstrak jintan hitam (*Nigella sativa*) memiliki efek hepatoprotektor terhadap kerusakan hepar tikus putih

(*Rattus norvegicus*) jantan galur *sparague dawley* yang diinduksi etanol. Ekstrak jintan hitam dengan konsentrasi dosis 50% yang

memberikan gambaran degenerasi lemak yang minimal/ ringan pada hepar tikus putih yang mengalami kerusakan akibat induksi etanol.

REFERENSI

1. The British Liver Trust. Facts About Liver Diseases. 2014 (diakses 29 November 2017).
Diunduh dari: URL:
<https://www.britishlivertrust.org.uk/about-us/media-centre/facts-about-liver-disease/>
2. Irga, Muhammad. Efek hepatoprotektor madu hutan terhadap hepar tikus putih (*Rattus norvegicus*) yang diinduksi etanol (Skripsi). Jambi: Universitas Jambi; 2012.
3. Robbins SL, Cotran RS. Dasar Patologis Penyakit. Edisi ke-7. Jakarta: EGC; 2009.
4. Ahmad A, Husain A, Mujeeb M, Khan SA, Najmi AK, Siddique NA, Damanhour ZA, *et al.* A review on therapeutic potential of *Nigella sativa*: A miracle herb. *Asian Pac J Trop Biomed* 2013; 3(5): 337-352.
5. Mollazadeh H, Hosseinzadeh H. The protective effect of *Nigella sativa* against liver injury: a review. *Iran J Basic Med Sci* 2014; 17:958-966.
6. Berenstein CK, Cardoso CG, Nivaldo HT, Leite VHR. Nonalcoholic fatty liver disease: histopathological evaluation and interobserver agreement. *J. Bras. Patol. Med. Lab.* vol.44 no.1 Rio de Janeiro Feb. 2008
7. Chen, XI. Protective effects of quercetin on liver injury induced by ethanol. *Pharmacognosy Magazine*. 2010 Apr;6(22):135-41.
8. Muhartono, Larasati N.D, Hanriko, Rizki, Sutyarso, Sutyarso. Khasiat Proteksi Madu Terhadap Kerusakan Hepar Tikus yang Diinduksi Etanol. Lampung: Universitas Lampung; 2013.
9. American Association for the Study of Liver Diseases and the Practice Parameters Committee of the American College of Gastroenterology. Alcoholic Liver Disease. 2010 (diakses 24 Maret 2017).
Diunduh dari: URL:
https://www.aasld.org/sites/default/files/guideline_documents/AlcoholicLiverDisease1-2010.pdf
10. Nurmufthi, Ghina Y. Pengaruh Pemberian Ekstrak Jintan Hitam (*Nigella sativa*) Terhadap Aktivitas Enzim Alanin Aminotransferase (ALT) Tikus Jantan *Sparague Dawley* yang diinduksi etanol 50%. Lampung: Universitas Lampung. 2013.