

**EFEK PEMBERIAN BIJI PINANG MUDA (*ARECA CATECHU L.*) TERHADAP
GAMBARAN HISTOPATOLOGIS LIMPA TIKUS PUTIH (*RATTUS NORVEGICUS*)
DEWASA GALUR SPRAGUE DAWLEY**

Adek Adrian, Ave Olivia Rahman, Herlambang, Hasna Dewi
Fakultas Kedokteran dan Ilmu Kesehatan Universitas Jambi
Korespondensi : ave Olivia Rahman, Email :
aveoliviarahman@unja.ac.id

ABSTRACT

Background: *Areca's seed is an herbal beverage that are widely consumed as a betel nut. Areca's seed contains arecoline. High doses of arecoline can damage many organ include spleen. There has been no further histopathological research of the effects with lower doses of betel nut on spleen.*

Methods: *Ten rats Sprague Dawley strain white rats, aged 2-3 months, with 150-200 of grams were divided into 2 groups, namely the control group given aquades and the treatment group given areca nut dose of 50mg/kgBB for 28 days by feeding tube. Histopathologi's indicators with hematoxilin eosin staining were analyzed by light microscope with 40X for diameter white pulp, 100X for congestion, and 400X for hematopoiesis extramedullery and necrosis. The assessment for hematopoiesis extramedullery and necrosis used 5 high power-field, congestion used 3 high power field, and changes of diameter whites pulp used 10 high power-field. The data were analyzed by T-Independent statistical test.*

Results: *Average congestion and hematopoiesis extramedullery of treatment group greater than control with p value <0,05. Average necrosis and changes of diameter white pulp of treatment group greater than control group, but there is no significant difference statistically (p value >0,05).*

Conclusion: *Areca' seed doses 50 mg/KgWB that given for 28 days showed congestion and extra medullary hematopoiesis on rat's spleen tissue.*

Keywords: *Areca catechu L., Betel nut, Toxicity, Spleen, lien, Inflammation, hematopoiesis extramedullery.*

ABSTRAK

Latar Belakang: Pinang muda (*Areca catechu L*) merupakan tumbuhan herbal yang banyak dikonsumsi sebagai campuran sirih. Pinang mengandung arecoline. Arecoline dosis tinggi dapat menyebabkan kerusakan organ termasuk limpa. Belum ada pengamatan histologis tentang efek pinang dosis rendah pada limpa.

Metode: Sepuluh ekor tikus galur *Sprague dawley*, usia 2-3 bulan dengan berat 150-200 gram dibagi menjadi 2 kelompok, yaitu kelompok kontrol yang diberikan akuades dan kelompok perlakuan yang

diberikan biji pinang dosis 50mg/kgBB selama 28 hari menggunakan sonde. Pengecatan dengan Hematoxylin Eosin. Pengamatan dilakukan dengan mikroskop cahaya perbesaran 40X (diameter pulpa), 100X (kongesti), dan 400X (nekrosis dan hematopoiesis ekstramedular). Indikator hematopoiesis ekstramedular dan nekrosis dibaca dalam 5 lapangan pandang, kongesti 3 lapangan pandang, dan perubahan diameter pulpa alba 10 lapangan pandang. Data dianalisis dengan uji statistik *T-Independent*.

Hasil: Rerata kongesti dan hematopoiesis ekstramedular kelompok perlakuan lebih besar dibandingkan kelompok kontrol, dengan nilai $p < 0,05$. Rerata nekrosis jaringan dan perubahan diameter pulpa alba kelompok perlakuan lebih besar dibanding kelompok kontrol, namun tidak terdapat perbedaan yang bermakna secara statistik ($p > 0,05$).

Kesimpulan: Biji pinang muda dosis 50 mg/KgBB diberikan selama 28 hari dapat menimbulkan kongesti dan hematopoiesis ekstramedular pada jaringan limpa tikus.

Kata Kunci: *Areca catechu L.*, Pinang, Toksisitas, Limpa, Lien, Inflamasi, Hematopoiesis ekstramedular

PENDAHULUAN

Pinang (*Areca catechu*) merupakan tumbuhan *palmae* yang tumbuh subur di kawasan Asia Selatan, Asia Pasifik, dan Asia Timur. Biji dari pinang sering dikonsumsi dengan daun sirih atau tembakau dengan campuran yang berbeda-beda di setiap negara. Dalam kisaran 10% penduduk dunia mengonsumsi biji pinang dimana biji pinang mengandung substansi adiktif terbesar setelah nikotin, etanol, dan kafein.¹ Biji pinang diketahui mengandung karbohidrat, lemak, serat, asam amino, mineral dan polifenol seperti flavonoid, tanin, dan alkaloid sehingga mempunyai beragam khasiat.²

Biji pinang memiliki berbagai macam manfaat, diantaranya sebagai antikanker, antioksidan, antimutagenik, astringent, dan obat caceng. Pengobatan tradisional Cina biasanya menggunakan biji pinang untuk mengobati konstipasi, edema, beriberi, dan *dyspepsia*. Biji pinang juga dipercaya

mempunyai berbagai macam efek farmakologi seperti efek euphoria, sebagai obat caceng, eksim, sakit gigi, flu, luka, kudis, difteri, nyeri haid, mimisan, sariawan, mencret, koreng, dan borok. Penelitian sebelumnya menemukan juga bahwa biji pinang memiliki efek antiskizofrenia, *memory protective*, analgetik, dan antiinflamasi.^{1,3,4,5,6}

Di Indonesia, pemanfaatan buah dan biji pinang sebagai ramuan yang dimakan bersama sirih telah menjadi kebiasaan secara turun temurun pada beberapa daerah tertentu. Misalnya, Masyarakat suku asli Papua melakukan perilaku menyirih dengan frekuensi menyirih yaitu > 2 kali dalam sehari dengan mengonsumsi lebih dari dua buah pinang.⁷ Sementara itu, menyirih juga dilakukan di daerah Sumatera Barat dalam upacara penyambutan tamu. Di Jambi, pinang juga dikonsumsi untuk meningkatkan stamina tubuh.^{8,9,10}

Stamina tubuh berkaitan dengan

imunitas tubuh. Limpa merupakan salah satu organ imun tubuh. Limpa memiliki fungsi memfiltrasi darah dan mengkoordinasi respon imun. Secara histologi limpa terdiri dari 2 bagian yaitu stroma dan parenkim. Bagian stroma terdiri dari kapsula dan trabekula, sedangkan parenkim limpa terdiri dari pulpa putih merupakan sistem kekebalan untuk melawan infeksi dan pulpa merah bertugas membuang bahan-bahan yang tidak diperlukan dari dalam darah seperti sel darah merah yang rusak.^{11,12}

Sementara itu, dalam sebuah studi ilmiah menyebutkan bahwa biji pinang bersifat sitotoksik dan menekan produksi beberapa sitokin sistem imun.¹ Pada penelitian biji pinang dengan dosis yang biasa dikonsumsi manusia umumnya (30 mg dan 60 mg per hari) didapatkan adanya tanda-tanda peningkatan hematopoiesis ekstramedular, namun penelitian ini tidak menjelaskan bagaimana kerusakan dan gambaran dari organ limpa secara rinci.¹³

Alkaloid utama pada pinang adalah arecoline. Dalam sebuah studi, diketahui bahwa arecoline hydrobromide dosis rendah sampai tinggi dapat menyebabkan kerusakan pada limpa. Kerusakan secara histopatologis yang diketahui berupa kongesti ringan dan nekrosis fokal jaringan limpa.¹⁴

Dosis pinang yang digunakan masyarakat dalam keseharian seperti menyirih lebih kecil dibandingkan dengan percobaan yang telah dilakukan pada penelitian terdahulu dan belum adanya penjelasan tentang kerusakan yang lebih

rinci pada limpa oleh biji pinang.

Penelitian ini bertujuan untuk melihat efek pemberian biji pinang muda dalam dosis yang lebih kecil (50 mg/kgBB) terhadap gambaran histopatologis limpa tikus putih (*Rattus norvegicus*) dewasa galur *Sprague Dawley*.

METODE

Penelitian ini telah mendapatkan persetujuan dari Komisi Etik Fakultas Kedokteran dan Ilmu Kesehatan Universitas Jambi. Penelitian dilakukan di Laboratorium Biomedik Fakultas Kedokteran dan Ilmu Kesehatan Universitas Jambi, dari Maret sampai November 2019.

Pembuatan simplisia biji pinang diawali dengan pinang muda yang masih berwarna hijau diambil biji dan dikeringkan dalam oven suhu 70°C kemudian diturunkan menjadi 50°C selama 24 jam. Biji pinang dihaluskan dan disaring sehingga menghasilkan bubuk biji pinang. Bubuk pinang kemudian ditimbang sebanyak 100 mg dan ditambahkan akuades sampai volume 10 mL. Sediaan ini diberikan ke tikus sesuai dosis yang telah ditentukan.

Penelitian ini menggunakan tikus galur *Sprague dawley*, jantan, usia 2-3 bulan, berat 150-200 gram. Setiap kelompok terdiri dari 5 ekor tikus. dengan pemberian pinang menggunakan alat sonde lambung selama 28 hari perlakuan. Masing-masing tikus ditempatkan dalam kandang terpisah, diperlakukan sesuai etika perawatan hewan coba dalam penelitian.

Pada hari ke-29, tikus diterminasi untuk dilakukan pengambilan jaringan limpa. Pemeriksaan histopatologi menggunakan pewarnaan *Haematoxillin Eosin* (HE). Pengamatan jaringan limpa menggunakan mikroskop cahaya dengan perbesaran 40X, 100X, dan 400X. Pengamatan meliputi 4 indikator yaitu kongesti jaringan, nekrosis jaringan, perubahan diameter pulpa alba limpa, dan hematopoiesis ekstramedular.

Sebelum dilakukan pengamatan histopatologi, limpa diamati secara gross dengan melakukan penimbangan pada berat organ limpa. Pada penimbangan dipastikan organ limpa telah dicuci bersih dan kering dari cairan pencuci organ tersebut.

Pengamatan kongesti jaringan dilakukan secara semikuantitatif pada perbesaran 100X menggunakan rata-rata dari nilai skoring, dengan skor 0 = tidak ditemukan kongesti, 1 = kongesti sampai 25% (ringan), 2 = kongesti sampai 50% (sedang), 3 = kongesti >50% (berat).

Pengamatan dilakukan dalam 3 lapangan pandang.¹⁵

Pengamatan nekrosis jaringan dilakukan secara semikuantitatif pada perbesaran 400X menggunakan rata-rata dari nilai skoring, dengan skor 0 = 95% sel limpa normal 1= ditemukan nekrosis 25% atau 1/3 lapang pandang (ringan) 2= ditemukan nekrosis 50% (sedang) 3= ditemukan nekrosis >50% (berat)

Pengamatan dilakukan dalam 5 lapangan pandang.¹¹

Pengamatan hematopoiesis ekstramedular pada perbesaran 400X dengan menghitung jumlah sel megakariosit yang ditemukan pada setiap lapangan pandang. Pengamatan dilakukan dalam 5 lapangan pandang.¹³

Pengamatan perubahan diameter pulpa alba limpa pada perbesaran 40X dengan mengukur diameter maksimum pulpa alba limpa menggunakan satuan penghitung micrometer mikroskop yang kemudian dikonversikan ke millimeter. Pengamatan dilakukan dalam 5 lapangan pandang.^{13,16,17}

HASIL DAN PEMBAHASAN

Pemeriksaan berat organ limpa dilakukan untuk mengetahui apakah terjadi penambahan berat organ limpa tikus setelah diberi perlakuan (splenomegali) sebelum diperiksa secara mikroskopis. Berat organ limpa pada kelompok perlakuan lebih berat dibandingkan kelompok kontrol ($0,878 \pm 0,344$ vs $0,612 \pm 0,178$). Hasil pengujian *independent t-test* diperoleh nilai p yang lebih besar dari 0,05 sehingga dapat disimpulkan bahwa tidak terdapat perbedaan yang signifikan terhadap rata-rata berat organ limpa antara kelompok kontrol dan kelompok perlakuan. (Tabel 1)

Tabel 1 Perbandingan berat limpa kelompok kontrol dan kelompok perlakuan.

Kelompok	Rata-Rata ± SD	P
Kelompok Kontrol (g)	0,612 ± 0,178	0,163
Kelompok Perlakuan (g)	0,878 ± 0,344	

Penelitian mengenai pengaruh pemberian biji pinang (*Areca catechu L.*) dosis 50 mg/kgBB terhadap gambaran histopatologis limpa tikus putih (*Rattus norvegicus*) mengamati beberapa indikator yaitu kongesti jaringan, diameter pulpa alba limpa, nekrosis jaringan, dan tanda hematopoiesis ekstramedular.

Data yang diperoleh dilakukan perhitungan statistik. Uji awal yang dilakukan adalah uji normalitas menggunakan uji Saphiro-wilk. Hasil analisa dari data per indikator histologis limpa didapatkan berdistribusi normal sehingga pengujian statistika dapat dilanjutkan dengan *independent t-test* dengan hasil seperti pada tabel 2 di bawah ini.

Tabel 2 Perbandingan indikator histopatologis limpa kelompok kontrol dan kelompok perlakuan.

Parameter	Rata-Rata ± SD		p
	Kelompok Kontrol	Kelompok Perlakuan	
Kongesti Jaringan	0,27 ± 0,279	0,93 ± 0,279	0,005*
Nekrosis Jaringan	0,16 ± 0,167	0,68 ± 0,593	0,096
Diameter Pulpa Alba (mm)	0,43 ± 0,048	0,59 ± 0,176	0,117
Hematopoesis Ekstramedular	0,16 ± 0,167	1,40 ± 0,400	0,000*

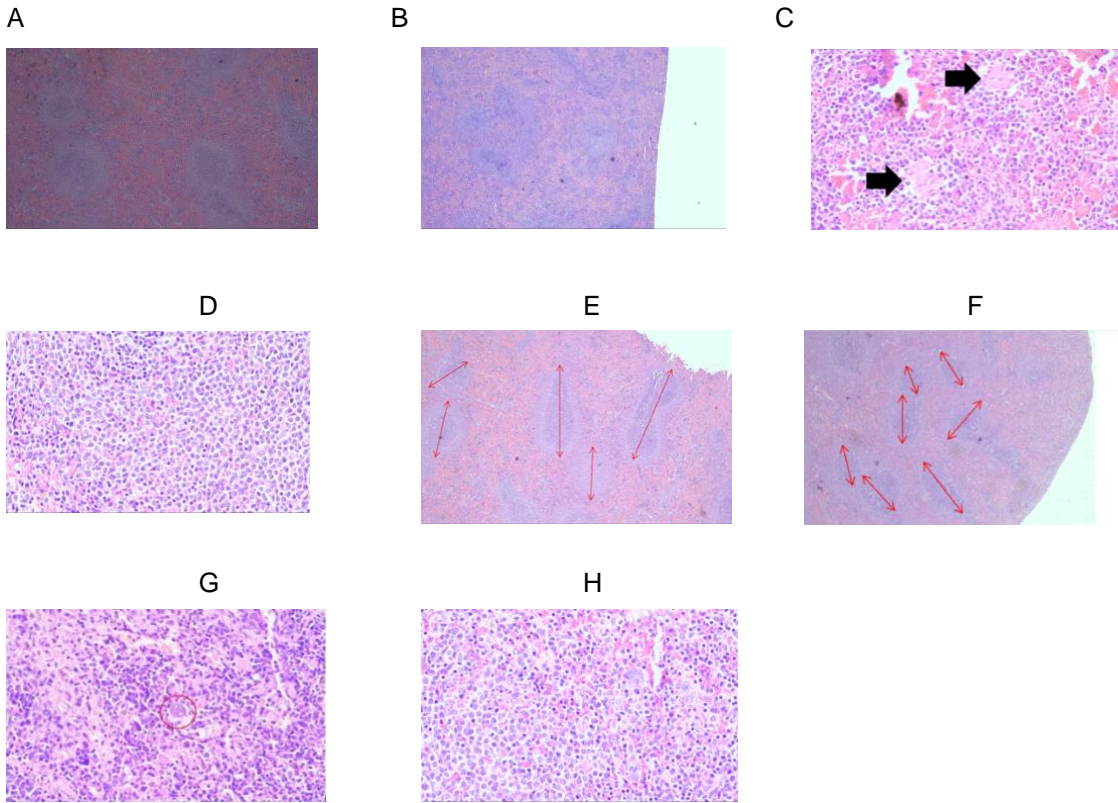
*nilai p bermakna ($p < 0.05$)

Tabel 4.2 menunjukkan hasil nilai p *t-independent test*. Dari hasil tersebut didapatkan perbedaan yang bermakna rerata kongesti jaringan ($p=0,005$) dan rerata HEM ($p=0,000$) antara kelompok kontrol dan

Adapun untuk melihat distribusi persentase derajat kongesti dan nekrosis jaringan dilakukan kategori derajat kerusakan. Hasil tersebut dapat dilihat pada tabel 3. Terjadi kongesti ringan sebanyak 20% pada kelompok kontrol, sedangkan, pada kelompok

kelompok perlakuan. Sedangkan, rerata nekrosis jaringan dan diameter pulpa putih limpa tidak didapatkan perbedaan yang bermakna antara kelompok kontrol dan kelompok perlakuan.

perlakuan, semua sampel mengalami kongesti. Untuk indikator nekrosis, nekrosis jaringan normal pada semua kelompok kontrol sedangkan pada kelompok perlakuan ditemukan nekrosis derajat ringan sebanyak 60% dan berderajat sedang sebanyak 20%



Gambar 1. A. Kongesti Jaringan pada tikus perlakuan terdapat gambaran kongesti jaringan ditandai dengan pulpa alba yang merenggang (100x); B. Kongesti Jaringan kelompok kontrol minimal (100x); C. Gambaran zona nekrosis kelompok perlakuan sedangkan; D. kelompok kontrol tidak ditemukan zona nekrosis (400x); E. Diameter pulpa alba limpa kelompok perlakuan relatif lebih panjang dibandingkan dengan gambar F pada kelompok kontrol (40x); G. Terdapat sel-sel precursor darah (lingkaran merah) pada kelompok perlakuan; Dan sebaliknya tidak ditemukan pada kelompok kontrol seperti pada gambar H (400x).

Tabel 3. Distribusi Sampel Terhadap Persentase Derajat Kongesti Dan Nekrosis Jaringan Limpa

		Persentase Sampel Tiap Kelompok	
		Kontrol	Perlakuan
Kongesti Jaringan	Normal	80%	0
	Ringan	20%	100%
	Sedang	0	0
	Berat	0	0
Nekrosis Jaringan	Normal	100%	20%
	Ringan	0	60%
	Sedang	0	20%
	Berat	0	0

Gambaran hasil pengamatan histopatologis dapat dilihat pada gambar 4.1 dibawah ini. Dari gambar dapat dilihat perbedaan histopatologis kelompok perlakuan yang lebih mengalami kerusakan dibandingkan dengan kelompok kontrol yang mengalami kerusakan minimal.

Berdasarkan hasil penelitian, organ limpa pada kelompok perlakuan biji pinang muda dengan dosis 50 mg/kgBB selama 28 hari didapatkan gambaran kongesti jaringan yang lebih banyak dan bertambahnya jumlah hematopoiesis ekstramedular dibandingkan dengan kelompok kontrol. Biji pinang dapat meningkatkan fungsi hematopoiesis ekstramedular pada limpa kelompok perlakuan. Sesuai dengan percobaan yang dilakukan Iqbal (2011), pada penelitian ini juga ditemukan gambaran hematopoiesis yang jauh lebih tinggi pada kelompok perlakuan dengan biji pinang dosis 30mg/hari dan 60mg/hari dibandingkan kelompok kontrol. Hal ini diduga karena adanya efek samping biji pinang terhadap fungsi sumsum tulang¹³. Peningkatan hematopoiesis ekstramedular diakibatkan oleh efek zat arecoline yang dapat merangsang terjadinya destruksi sumsum tulang. Fisiologis tulang yang merupakan tempat hematopoiesis normal menurun dan menyebabkan tubuh melakukan kompensasi berupa hematopoiesis ekstramedular. Dalam hal ini hematopoiesis ekstramedular terjadi di limpa sebagai upaya untuk mencukupi pembentukan sel darah yang baru. Dimana, pada tikus jantan, hematopoiesis ekstramedular minimal dibandingkan tikus betina ataupun mencit, dan akan meningkat ketika terjadi perdarahan ataupun kongesti.¹⁸

Gambaran inflamasi selanjutnya dapat dilihat dengan adanya kongesti jaringan pada

limpa. Kelompok perlakuan yang diberi biji pinang dosis tinggi selama 28 ha menunjukkan adanya kongesti jaringan (Gambar 1) dengan derajat ringan (tabel 3). Hal ini disebabkan pada biji pinang muda lebih banyak mengandung zat arecoline yang menutupi efek dari zat lain. Dalam berbagai jurnal dan review penelitian menyebutkan bahwa arecoline merupakan kandungan pinang yang paling banyak memiliki efek sistemik. Salah satu efeknya berupa dilatasi pembuluh darah. Dilatasi pembuluh darah dapat memaksimalkan kerja imun tubuh dengan mendistribusikan banyak aliran darah ke daerah yang mengalami inflamasi. Sel imun tubuh yang dibawa darah ke dalam limpa dapat mengaktifkan reaksi imun pada limpa sehingga dapat dilihat juga gambaran pulpa limpa yang merenggang.^{14,15}

Biji pinang juga kemungkinan dapat menyebabkan penambahan panjang diameter pulpa alba limpa, akan tetapi pada penelitian ini secara statistik didapatkan perbedaan yang tidak bermakna. Kemungkinan penambahan diameter ini akan terjadi pada perlakuan yang lebih lama lagi ataupun dengan dosis yang lebih besar. Walaupun demikian, data yang didapatkan dari pengamatan peneliti menunjukkan bahwa pada kelompok perlakuan memiliki diameter pulpa limpa yang lebih panjang dibandingkan dengan kelompok kontrol (gambar 1). Hal ini menunjukkan terjadinya kerusakan berupa inflamasi yang lebih besar pada kelompok perlakuan akibat zat pada pinang dianggap sebagai antigen asing yang masuk ke dalam tubuh dimana antigen yang tidak diikat oleh sel dendritik di lapisan epitel pencernaan, akan bersirkulasi dalam aliran darah sehingga akan

ditangkap oleh *antigen presenting cells* (APC) di dalam limpa untuk selanjutnya diproses oleh limfosit. Antigen yang masuk ke limpa ini akan menyebabkan perubahan diameter pada pulpa alba limpa yang banyak mengandung limfosit T dan sel B (folikel).^{17,19,20}

Tanda inflamasi pada limpa yang lain diamati berupa nekrosis jaringan. Pada penelitian ini, terdapat nekrosis jaringan yang relatif banyak pada kelompok perlakuan dibanding kelompok kontrol. Secara statistik, nekrosis jaringan tidak menunjukkan perbedaan yang bermakna antara kedua kelompok. Hal ini, kemungkinan terjadi karena waktu perlakuan selama 28 hari belum cukup untuk membuat jaringan limpa mengalami nekrosis lebih banyak atau dosis biji pinang 50mg/kgBB tidak menyebabkan nekrosis secara masif pada limpa. Hal ini juga sejalan dengan penelitian *Wei xiaojuan dkk*, yang menggunakan dosis senyawa arecoline bertingkat. Pada penelitiannya, pada pemberian arecoline dosis terendah 100 mg/KgBB sampel yang mengalami nekrosis hanya terdapat pada 10% sampel. Sehingga mereka menyimpulkannya tidak terdapat perbedaan yang bermakna secara histologis pada nekrosis limpa.¹⁴

Dari pengamatan mikroskopis seperti yang dibahas di atas didapatkan beberapa tanda inflamasi, namun pada pengamatan secara makroskopis berupa berat organ limpa yang

ditimbang tidak ditemukan perbedaan yang bermakna antara kelompok kontrol dan kelompok perlakuan. Hal ini kemungkinan terjadi karena proses inflamasi yang belum berefek masif pada organ limpa dengan perlakuan selama 28 hari sehingga belum merubah berat limpa secara signifikan. Kemungkinan efek makroskopik ini akan meningkat apabila diberikan biji pinang dalam waktu yang lebih lama atau dengan dosis yang lebih besar.²¹

Keterbatasan penelitian ini adalah jumlah sampel yang terlalu kecil sehingga power penelitian tidak cukup kuat. Selain itu, pengecatan histopatologi dilakukan secara sederhana menggunakan *haemaotxilin eosin* dan skoring secara semikuantitatif untuk penilaian level nekrosis dan kongesti jaringan.

KESIMPULAN DAN SARAN

Pemberian biji pinang muda 50 mg/KgBB selama 28 hari menyebabkan perubahan gambaran organ limpa antara lain: perubahan berat organ limpa, perubahan diameter pulpa alba limpa, nekrosis jaringan, dan adanya gambaran hematopoiesis ekstramedular pada limpa.

Perlu dilakukan penelitian lebih lanjut untuk mengetahui mekanisme perubahan organ limpa yang disebabkan oleh biji pinang dengan power penelitian yang lebih kuat.

REFERENSI

- 1 Garg A, Chaturvedi P. A review of the systemic adverse effects of areca nut or betel nut. *Indian Journal of Medical and Paediatric Oncology* 2014; **35**: 3.
- 2 Rahman AO. Efek Pemberian Tunggal Pinang Muda Dosis Tinggi Pada Hepar Tikus. *Jambi Medical Journal* 2018; **6**: 132–136.
- 3 Amudhan MS, Begum VH, Hebbar K. A review On Phytochemical and Phamacological Potential of Areca catechu L. seed. *International Journal of Pharmaceutical Sciences and Research* 2012; **3**: 4151–4157.
- 4 Meiyanto E. Toksisitas Akut Ekstrak Etanolik Biji BUah Pinang (Areca catechu L .) Terhadap Tikus Jantan Galur Sprague Dawley. *Pusat Penelitian Kimia Lembaga Ilmu Pengetahuan Indonesia* 2010; : 1–9.
- 5 Adilijiang A, Guan T, He J, Hartle K, Wang W, Li X. The protective effects of areca catechu extract on cognition and social interaction deficits in a cuprizone-induced demyelination model. *Evidence-based Complementary and Alternative Medicine* 2015; **2015**.
- 6 Sullivan RJ, Allen JS, Otto C, Tiobech J, Nero K. Effects of chewing betel nut (Areca catechu) on the symptoms of people with schizophrenia in Palau, Micronesia. *British Journal of Psychiatry*. Cambridge University Press. 2000; **177**: 174–178.
- 7 Kamisorei R, Devy S. Gambaran Kepercayaan Tentang Khasiat Menyirih Pada Masyarakat Papua Di Kelurahan Ardiapura I Distrik Jayapura Selatan Kota Jayapura. *Jurnal Promkes* 2017; **5**: 232–244.
- 8 Redaksi. Jus Pinang Jambi, Diseruput Bikin Hati Senang! imccampus. 2018. <https://campus.imcnews.id/read/jus-pinang-jambi-diseruput-bikin-hati-senang> (accessed 28 Mar2019).
- 9 Barlina R. Peluang Pemanfaatan Buah Pinang Untuk Pangan Opportunity of Arecanut for Food Utilizing. *Buletin Palma* 2007; **33**: 96–105.
- 10 Rahman AO, Herlambang H, Simanjuntak CA, Dewi H, Syauby A, Lipinwati L. The High Dose Toxicity Of Betel Nut (Areca Catechu L.) On Reproduction Organ Of Rats. *JMJ* [Internet]. 2019May1 [cited 2019Nov.17];7(1):41-9. Available from: <https://online-journal.unja.ac.id/kedokteran/article/view/7059>
- 11 Merdana IM, Berata IK, Sudimartini LM, Hidayati E, Samsuri S. Gambaran Histopatologi Limpa Tikus Putih yang Diberi Deksametason dan Vitamin E. *Buletin Veteriner Udayana* 2018; **1**: 18.
- 12 Hall JE. *Guyton and Hall Textbook of Medical Physiology (12e)*. 2011
- 13 Iqbal MP, Mehboobali N, Haider G, Pervez S, Azam I. Effects of betel nut on cardiovascular risk factors in a rat model. *BMC Cardiovascular Disorders* 2012; **12**: 1–7.
- 14 Wei X, Zhang J, Niu J, Zhou X, Li J, Li B. Evaluation of arecoline hydrobromide toxicity after a 14-day repeated oral administration in Wistar Rats. *PLoS ONE* 2015; **10**: 1–23.
- 15 Lintong P, Kairupan C. Gambaran histologik jaringan limpa tikus putih. *Jurnal e-Biomedik (eBm)- biomedik* 2013; **1**: 961–965.
- 16 Nabawiyati Nurul Makiyah S, Iszamriach R, Nofariyandi A. Paparan Ultraviolet C Meningkatkan Diameter Pulpa Alba Limpa dan Indeks Mitotik Epidermis Kulit Mencit. *Jurnal Kedokteran Brawijaya* 2017; **28**: 17–21.
- 17 Makiyah S, Wardhani U. Potensi Ekstrak Etanol Buah Citrullus lanatus sebagai Agen Imunosupresi melalui Pengamatan Histologi Limpa Mencit BALB / c Citrullus lanatus Ethanol Extract Potential as Immunosuppressive Agent based on Spleen Histology Observation in BALB / c Mice. 2017; **49**: 245–251.
- 18 Treuting PM, Dintzis SM. *Comparative Anatomy and Histology: A Mouse and Human Atlas*. 2012
- 19 Elmore SA. Enhanced Histopathology of the Spleen. *Toxicologic Pathology* 2006.
- 20 Baratawidjaja, Karnen Garna & Rengganis I. Imunologi tumor. In: *Imunologi Dasar*. 2009.
- 21 Nurhaini R, Rahmawati F, Sunyoto. Gambaran Histologik Limpa Tikus Betina Galur Sprague Dawley yang Diberi Ekstrak Etanol Akar Pasak Bumi (Eurycoma longifolia Jack) dan diinduksi 7,12-Dimetilbenz(a)antrasen. *Cerata Journal of Pharmacy Science* 2002; : 65–76.

